Персонализированная лазерная коррекция зрения каждому пациенту.

Методика лечения иррегулярностей роговицы.

Клинический опыт «Глазной хирургии Расчёсков»

Зиятдинова О.Ф., Сафиуллина Л.Н., Расческов А.Ю.

Казань 2016

ЦЕЛИ

- Продемонстрировать необходимость персонализации фемтолазерной коррекции зрения для каждого пациента.

- Поделиться методами лечения иррегулярностей роговицы на примере клинического опыта “Глазной хирургии Расчёсков”.

МАТЕРИАЛЫ И МЕТОДЫ

- **Диагностика:**
  - Визометрия
- Рефрактометрия:
  - Объективная
  - Субъективная
  - Циклоплегическая
  - Дуохромный тест

КЕРАТОТОПОГРАФ TOPOLYZER

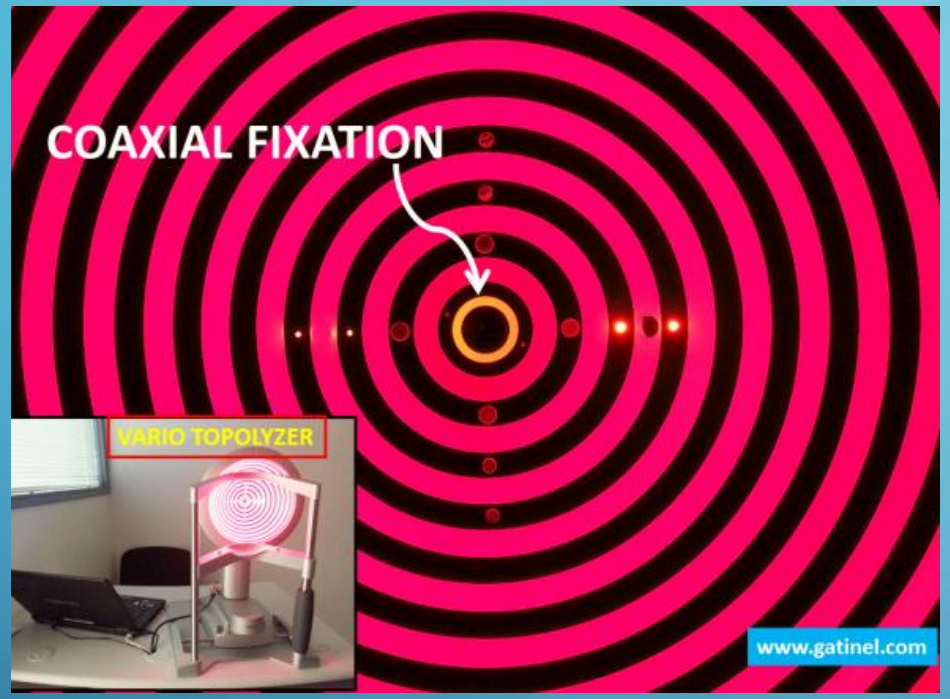

- 2-D изображение переднего отрезка, где взгляд фиксирует точку по центру колец Плачидо.

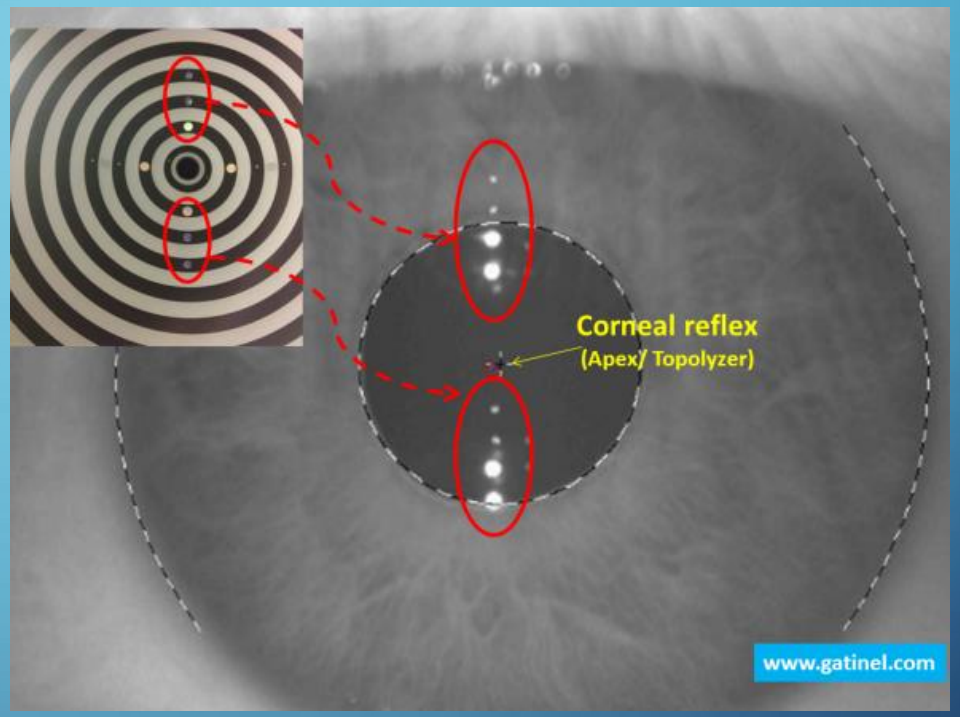

- Снимок роговицы, зрачка и радужки.
- Фиксирует центр зрачка и лимб.
- **Апекс** – точка пересечения отражения центра колец Плачидо и роговицы. Условно соответствующая оптической оси зрения.

СМЕЩЕНИЕ ЦЕНТРА ЗРАЧКА И АПЕКСА

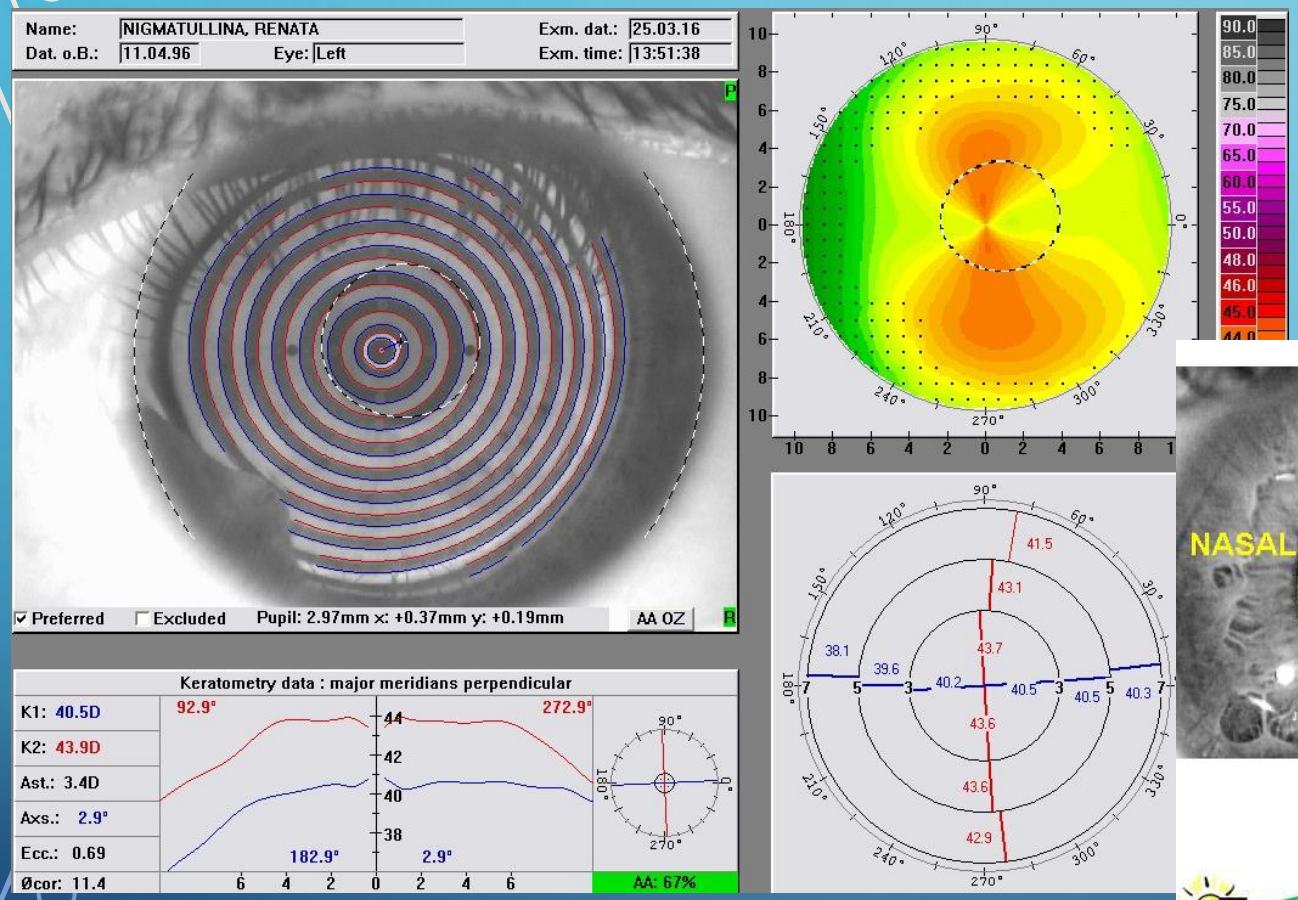

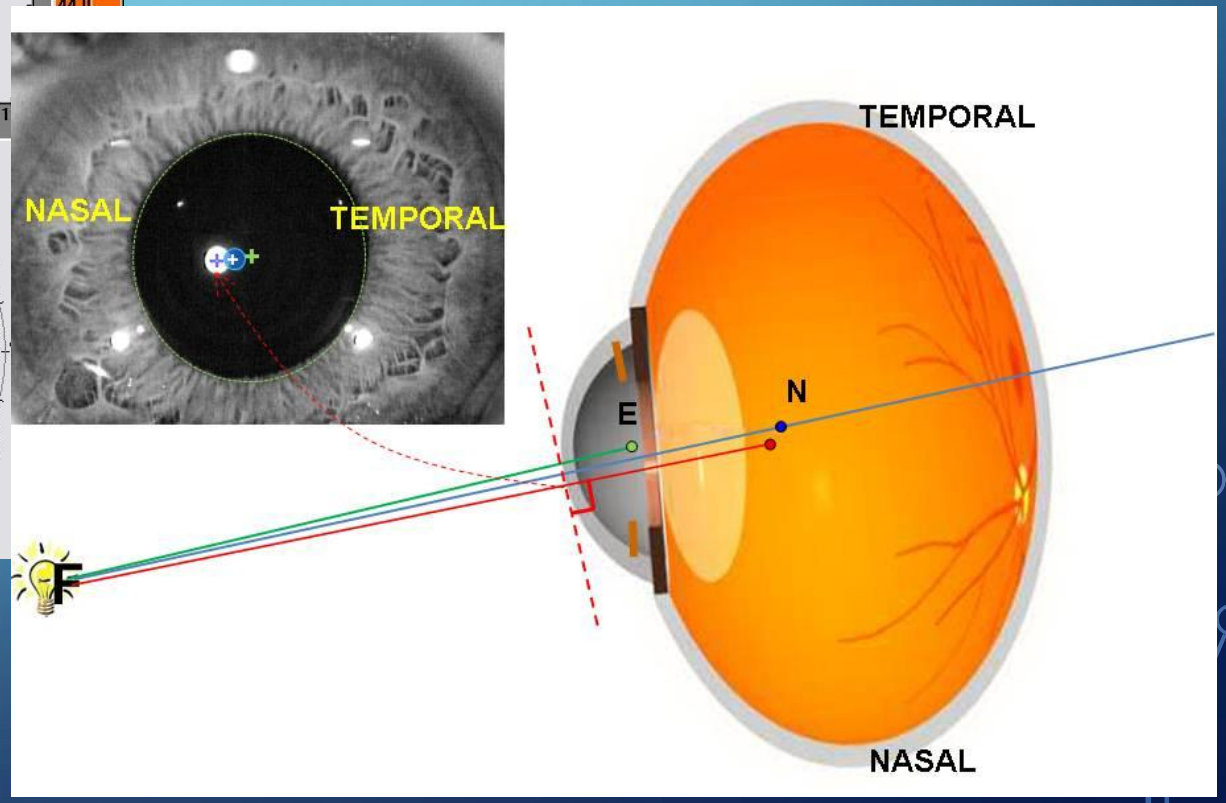

ПУПИЛЛОМЕТРИЯ

- Диаметр зрачка в различных условиях освещенности.
- Центр зрачка может значительно смещаться относительно лимба в зависимости от степени освещенности.

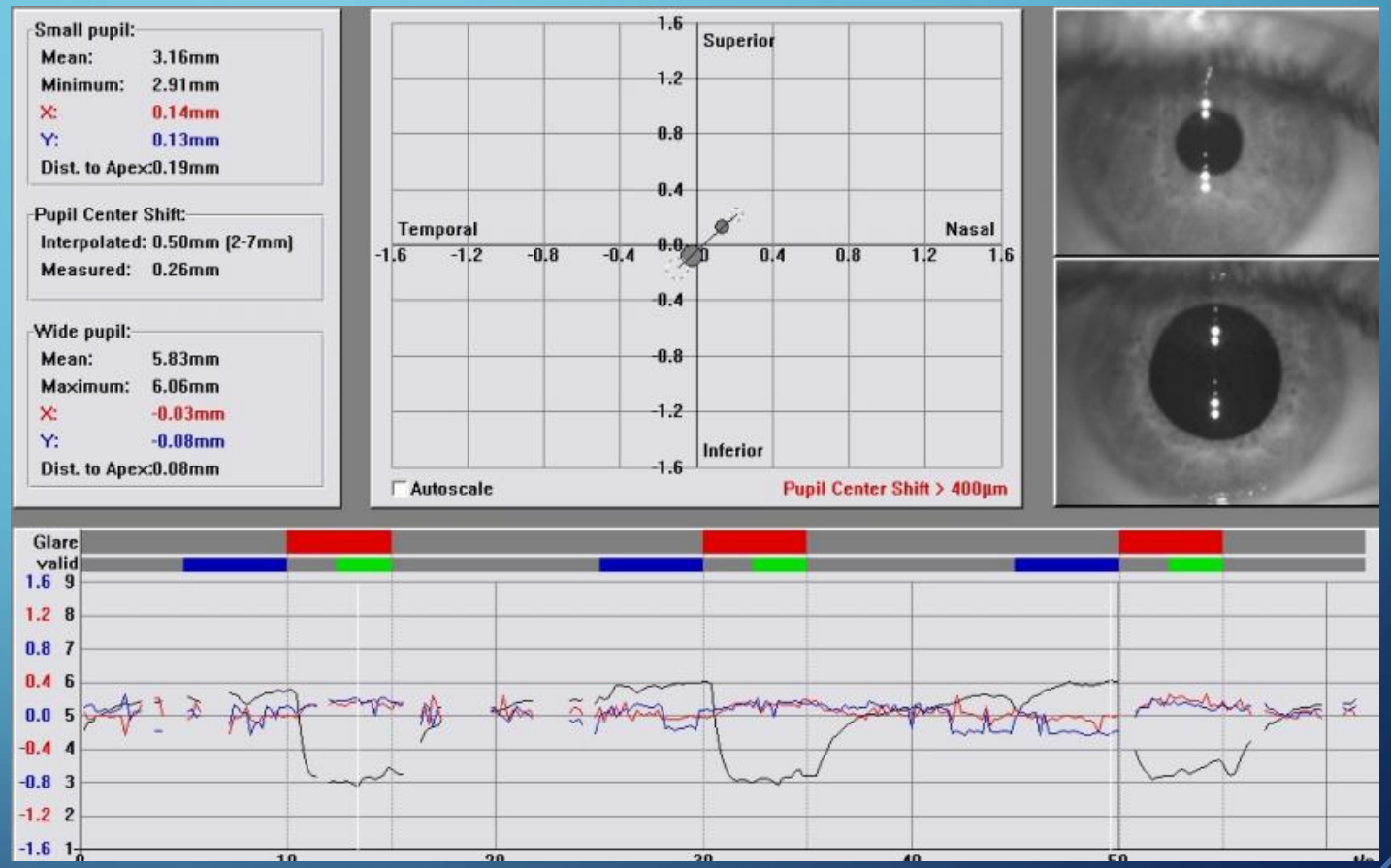

АВТОМАТИЧЕСКАЯ РЕГИСТРАЦИЯ

Минимум **3** снимка, необходимым качеством для дальнейшей регистрации:

- асферичности
- смещения абляционного профиля по апексу роговицы от центра зрачка
- учета циклоторсии

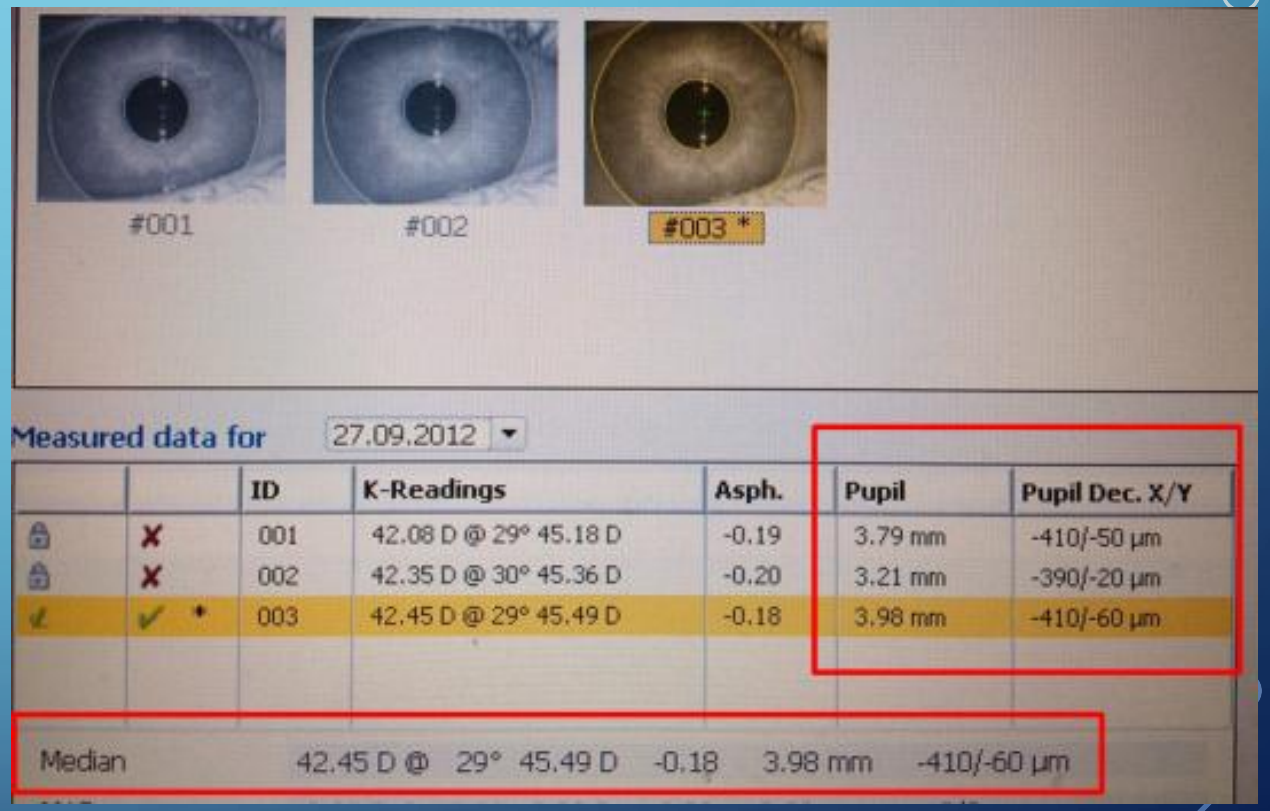

КЕРАТОТОПАХИМЕТР OCULYZER

- Кератопахиметрия на аппарате Oculyzer.

- Данные с приборов кератотопографа и кератопахиметра автоматически экспортируются в планировщик операции и лазеры.



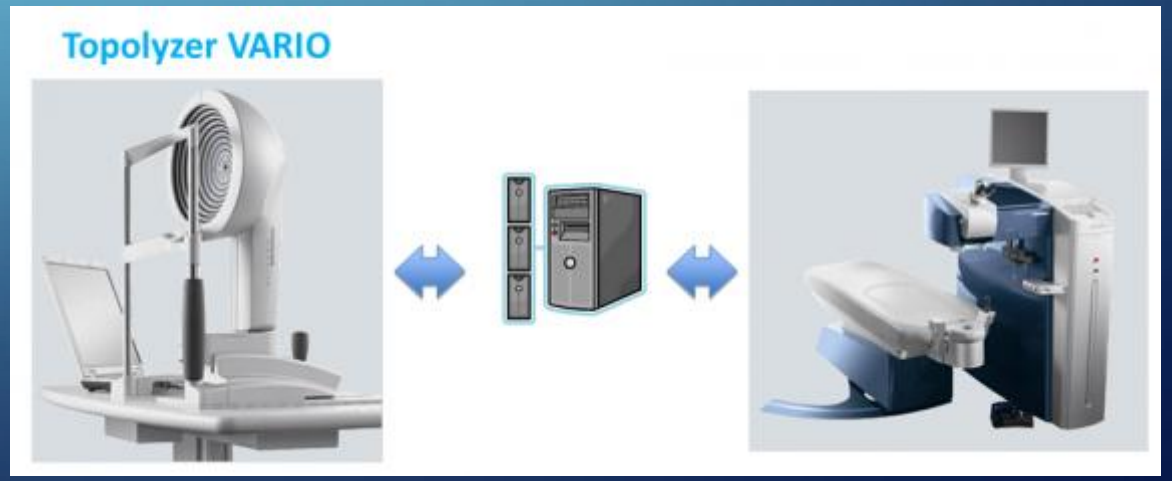

CUSTOM-Q

- Custom-Q, абляция с учетом индивидуального роговичного эксцентриситета пациента.
- Эксцентриситет (Ecc) - это коэффициент асферичности профиля роговицы, отражающий отклонение от идеальной сферы.
- **Q-фактор = - Ecc^2**
- Оптическая зона абляции была расширена при необходимости в соответствии с диаметром скотопического зрачка, но не более 7,0 мм.

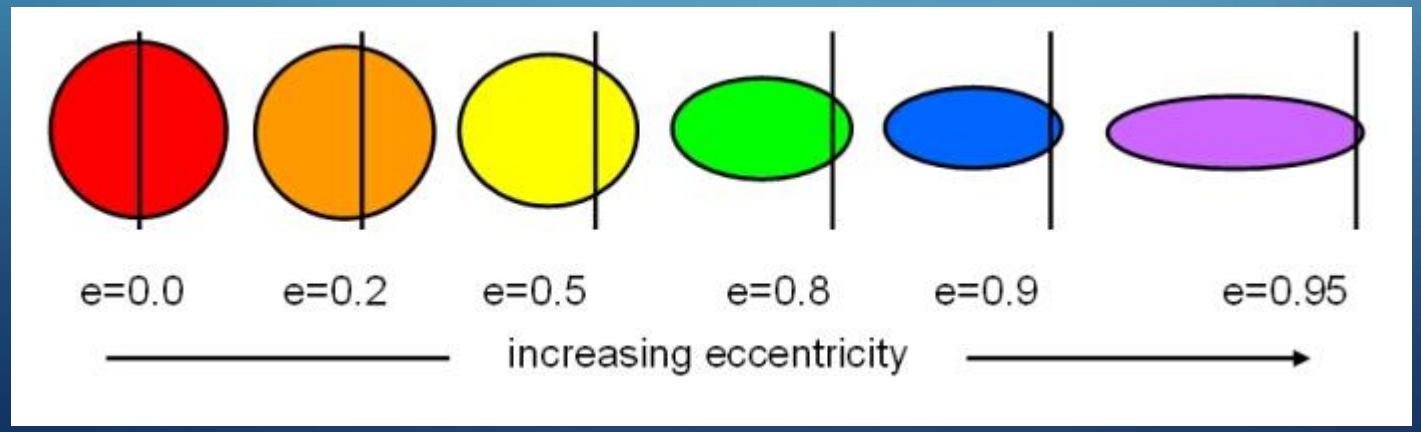

ФЕМТО-ЛАСИК

- 1 этап: формирование роговичного лоскута, заданной толщины и диаметром фемтосекундным лазером (миопия D=9,2 мм, гиперметропия D=9,3 мм, при WTW менее 11,9 мм – D=9,0 мм, уменьшить переходную зону абляции до 1,15-1,0 мм)

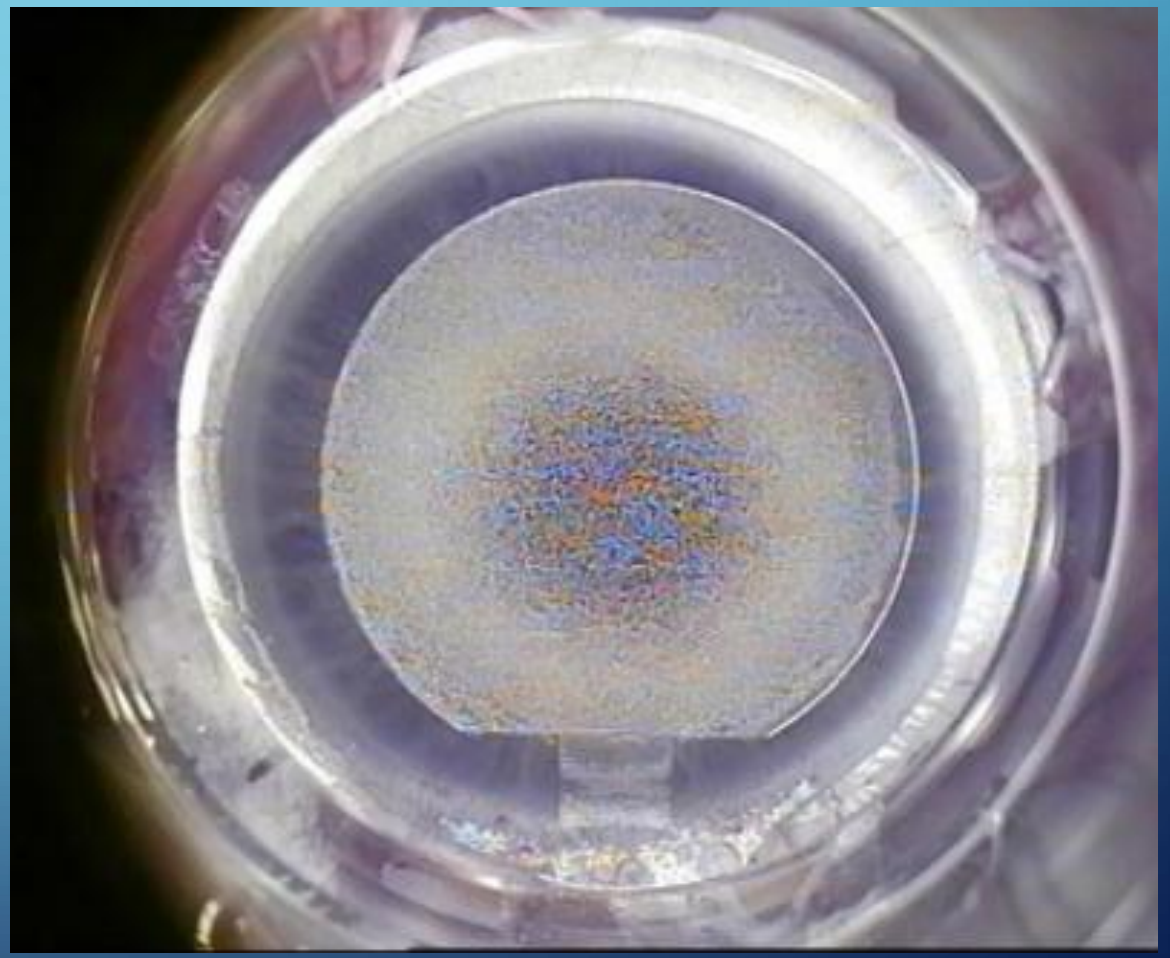

2 ЭТАП

- абляция стромы эксимерным лазером с учетом индивидуального коэффициента асферичности пациента.
- Смещение профиля абляции от центра зрачка по апексу роговицы у миопов и при смешанном астигматизме на 75%, у гиперметропов на 100%.

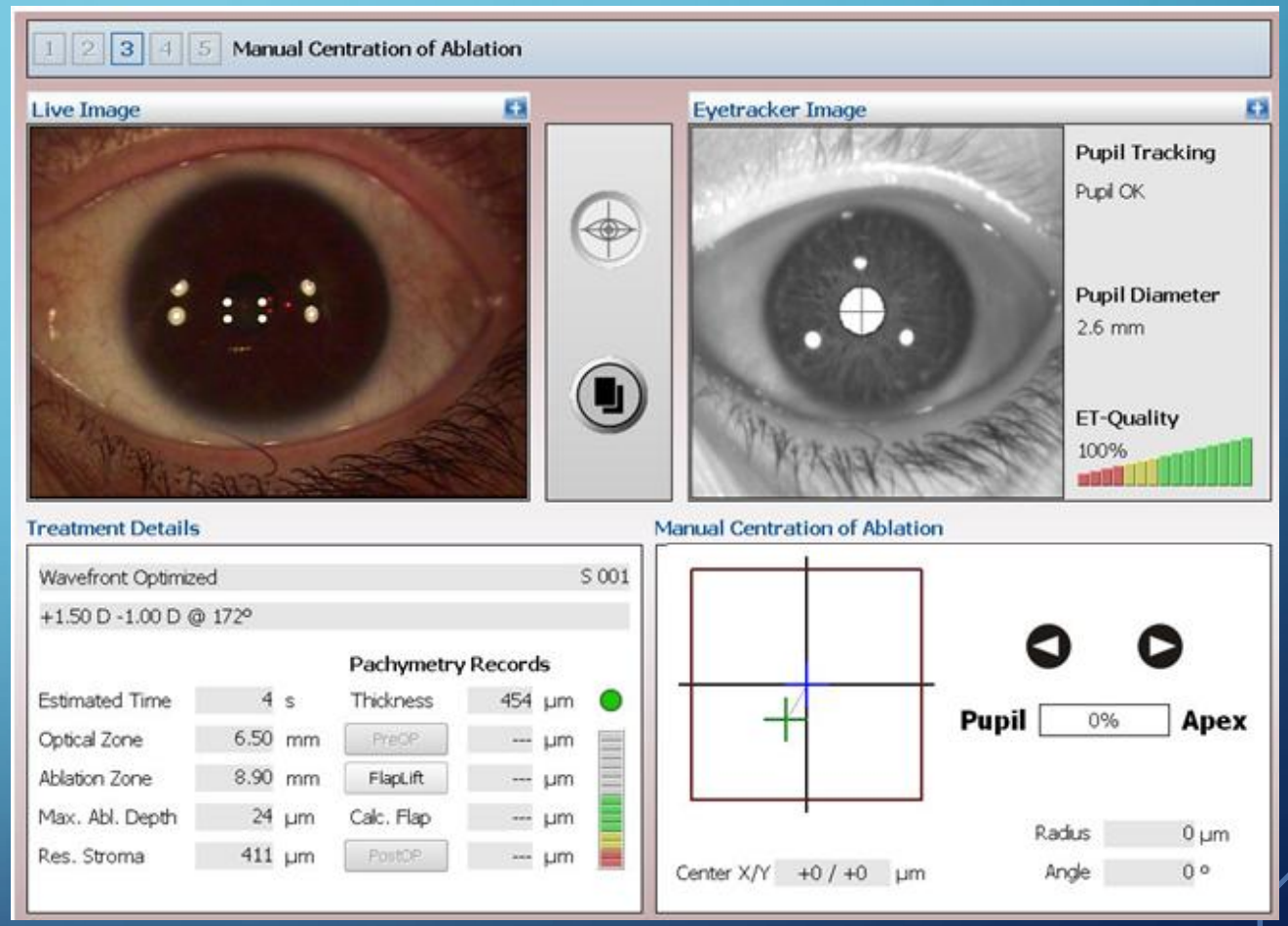

ДИАМЕТР ЗРАЧКА

- Сравнение диаметров зрачка под эксимерным лазером EX 500 со снимком Topolyzer производится во время регистрации (≤ 20%)
- Важно, получить сопоставимые значения. Это позволит обеспечить адекватное расположение центра зрачка по отношению к лимбу, в случае большого сдвига центра зрачка, когда происходит мидриаз или миоз.

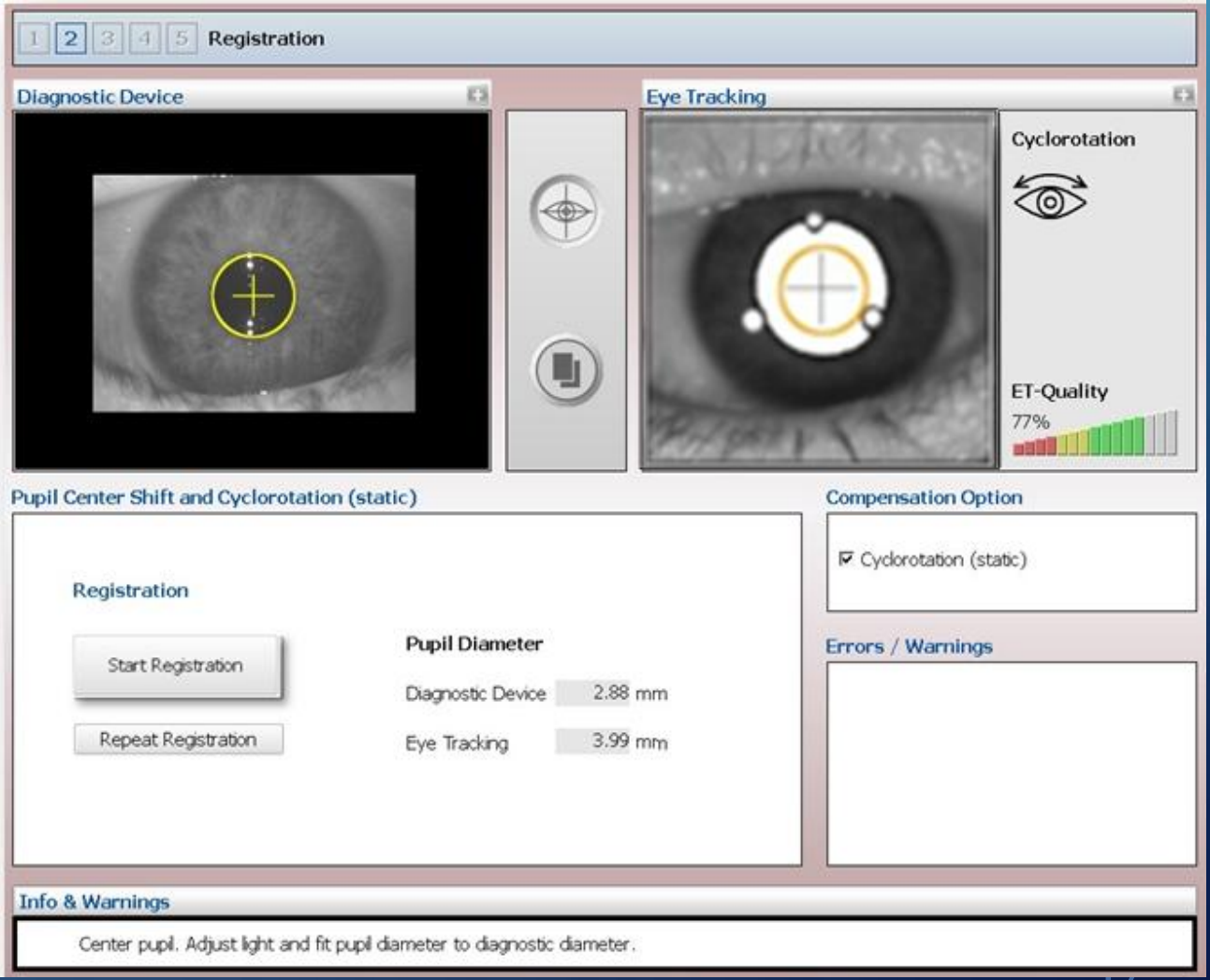

ЦИКЛОТОРСИЯ

- Учитывался угол циклоторсии у пациентов с гиперметропией и с астигматизмом более 0,75 Д.
- Угол циклоторсии определяется по сравнительным изображениям радужки

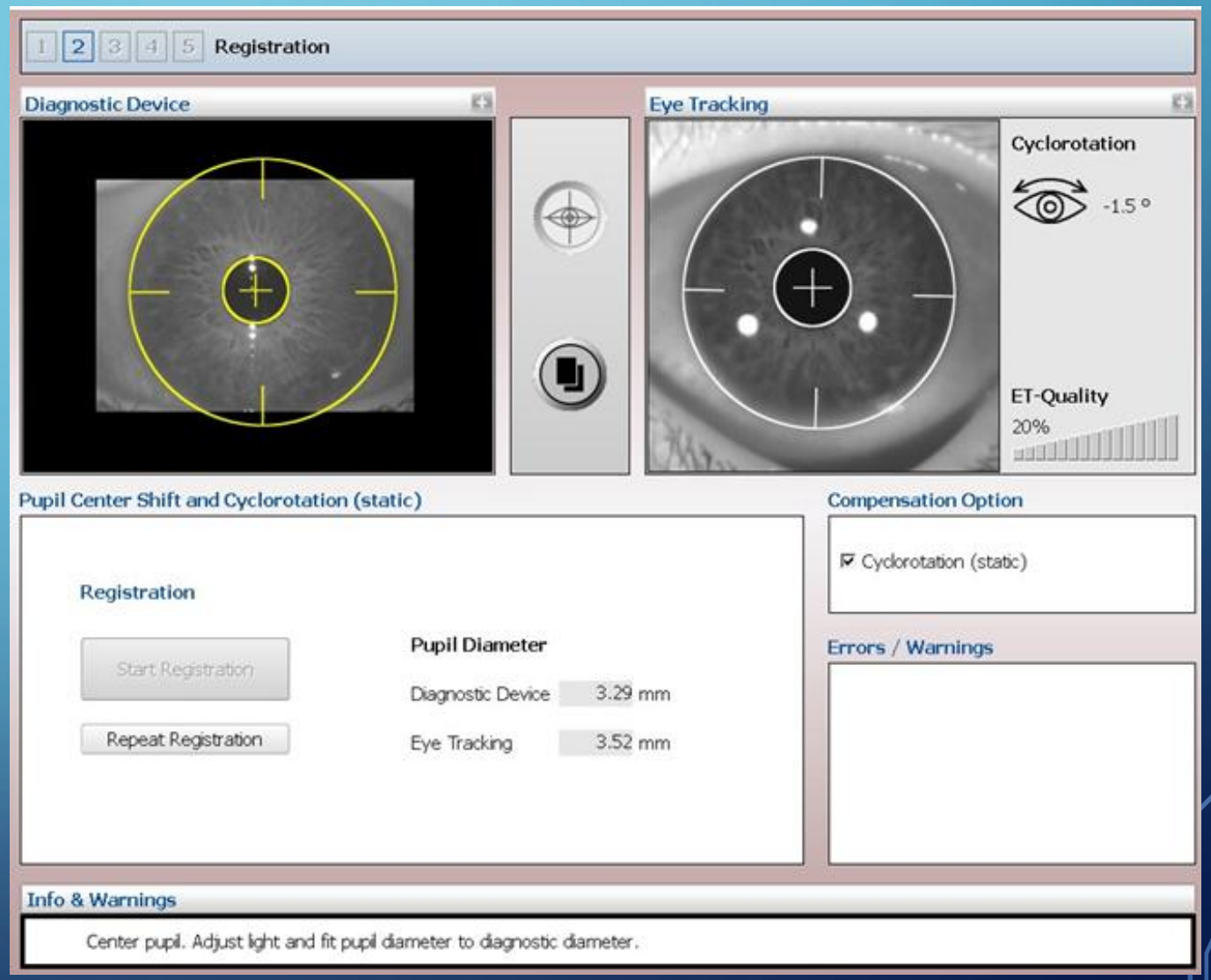

TOPOGRAPHY-GUIDED ABBLATION (TOPO-G)

- На глазах с иррегулярными роговицами после перенесенных кератитов, роговичных травм , ранее проведенных операций, таких как ЭКЭК, радиальная кератотомия, удаление птеригиума была проведена лазерная топографически персонализированная коррекция зрения с выравниванием неровностей поверхности роговицы

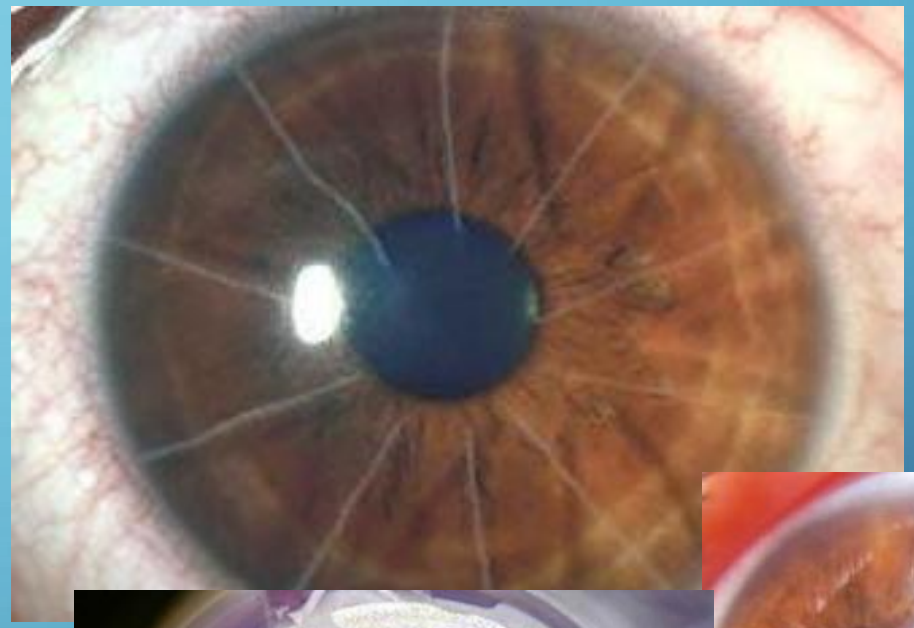

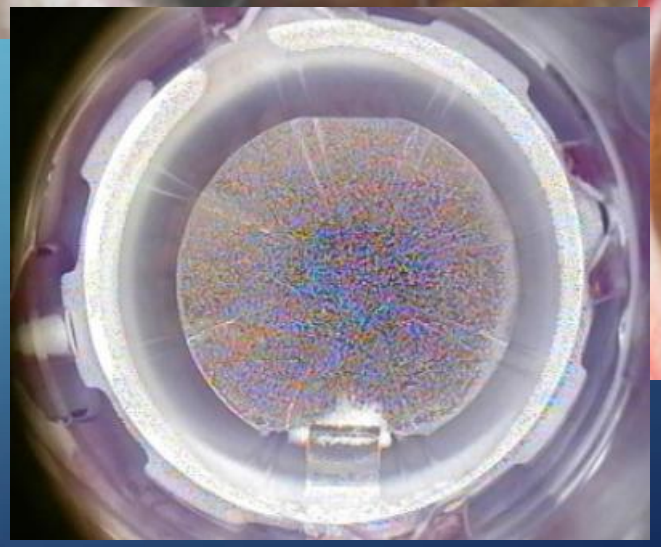

АЛГОРИТМ ПЛАНИРОВАНИЯ

- На кератотопографе Topolyzer снималось не менее **восьми карт** планируемого на коррекцию глаза.
- После сравнительного анализа всех кератометрических карт роговицы, отобраны 4 наименее различающиеся (**≤ Δ 0.5 D**). Получена суммарная кератопограмма, отражающая неровности поверхности в оптической зоне.
- Скомпенсированы абберации по Zernike defocus (C4) и сферические высоких порядков (C12) с учетом планируемой рефракционной коррекцией. Поправка суммирована с планируемой сферой.

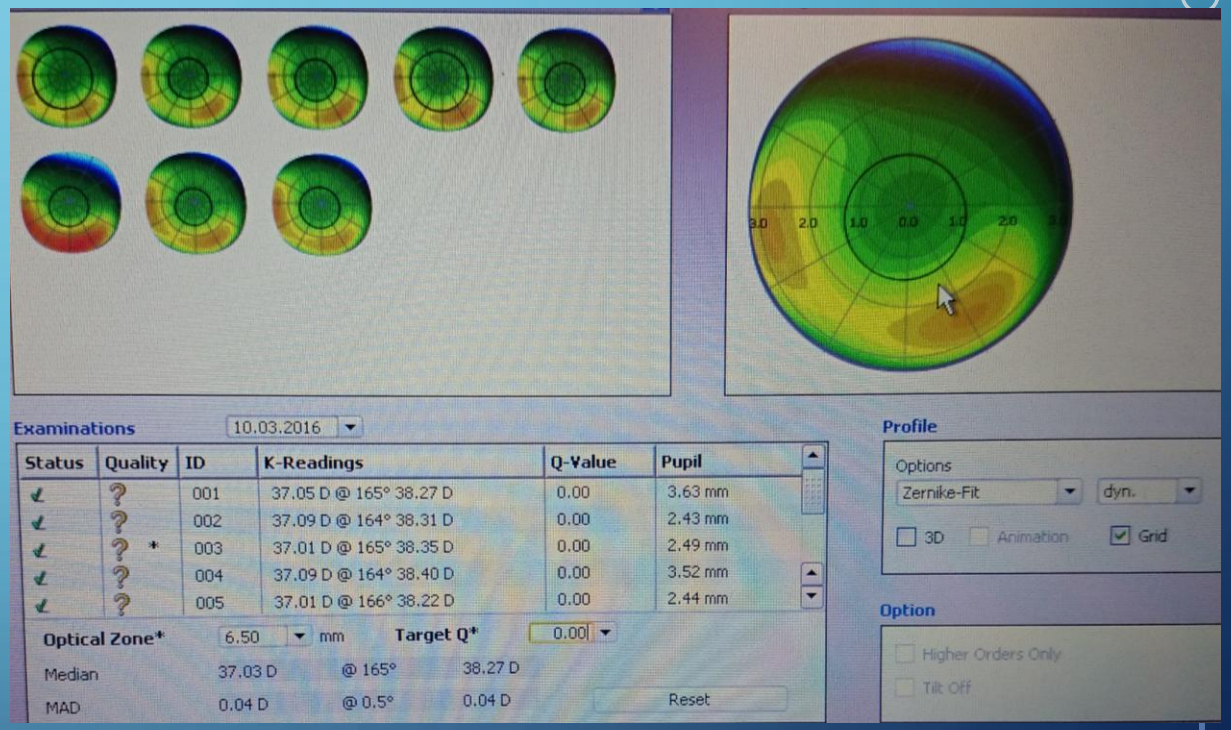

ВИДЕО ТОПОГРАФИЧЕСКИ ПЕРСОНАЛИЗИРОВАННОГО ФЕМТО-ЛАСИК ПОСЛЕ РАДИАЛЬНОЙ КЕРАТОТОМИИ

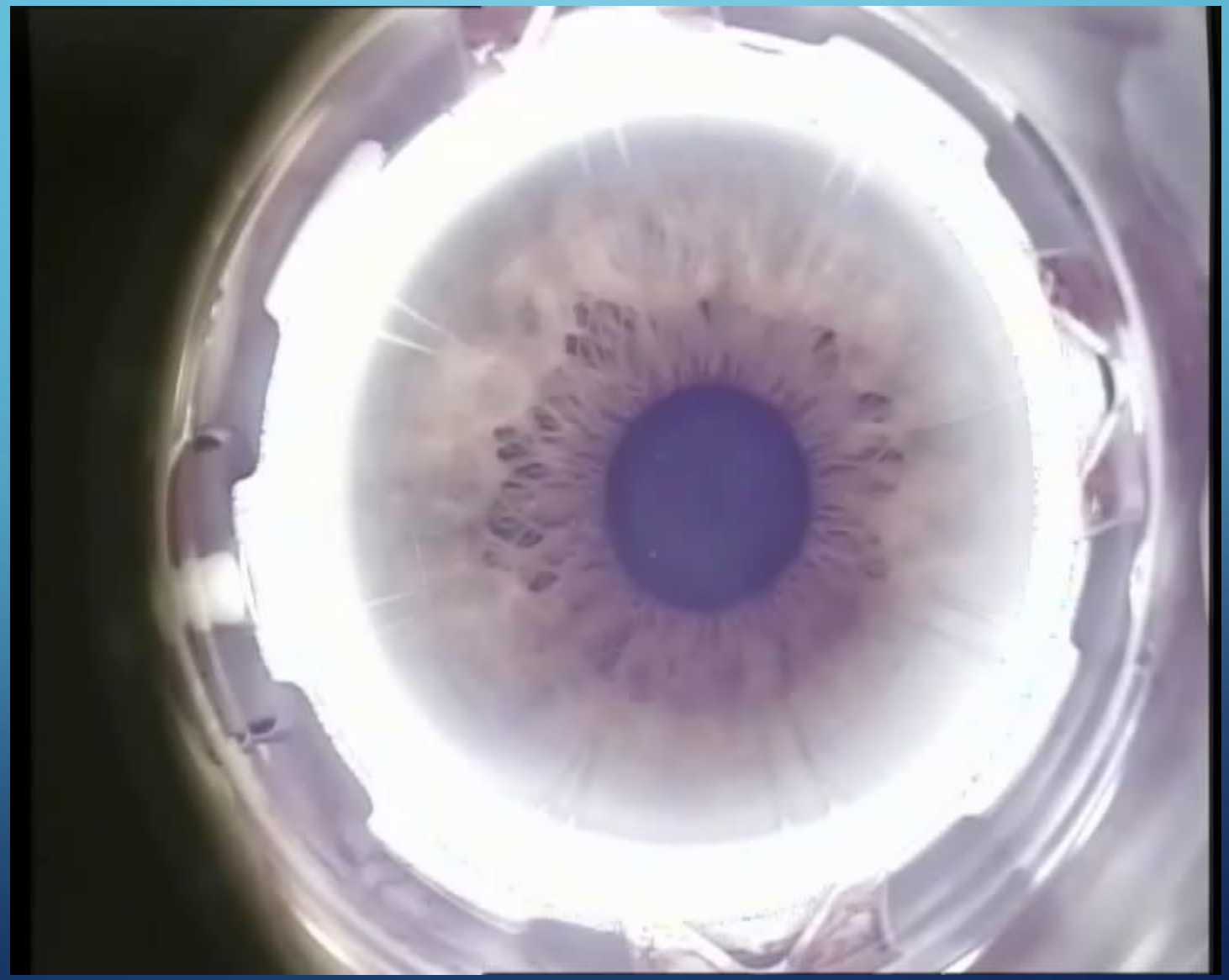

TOPOGRAPHY-GUIDED PRK

- На глазах с поверхностными помутнениями роговицы проведена лазерная топографически персонализированная коррекция методом фоторефракционной кератотомии (topoguided PRK).

ИНТРАСТРОМАЛЬНЫЕ РОГОВИЧНЫЕ СЕГМЕНТЫ

- Высокие иррегулярности роговицы в результате хронического заболевания кератоконуса корректировались путем имплантации роговичных сегментов.
- Тоннель для рингов создавался фемтолазером с необходимыми параметрами на заданной глубине стромы.

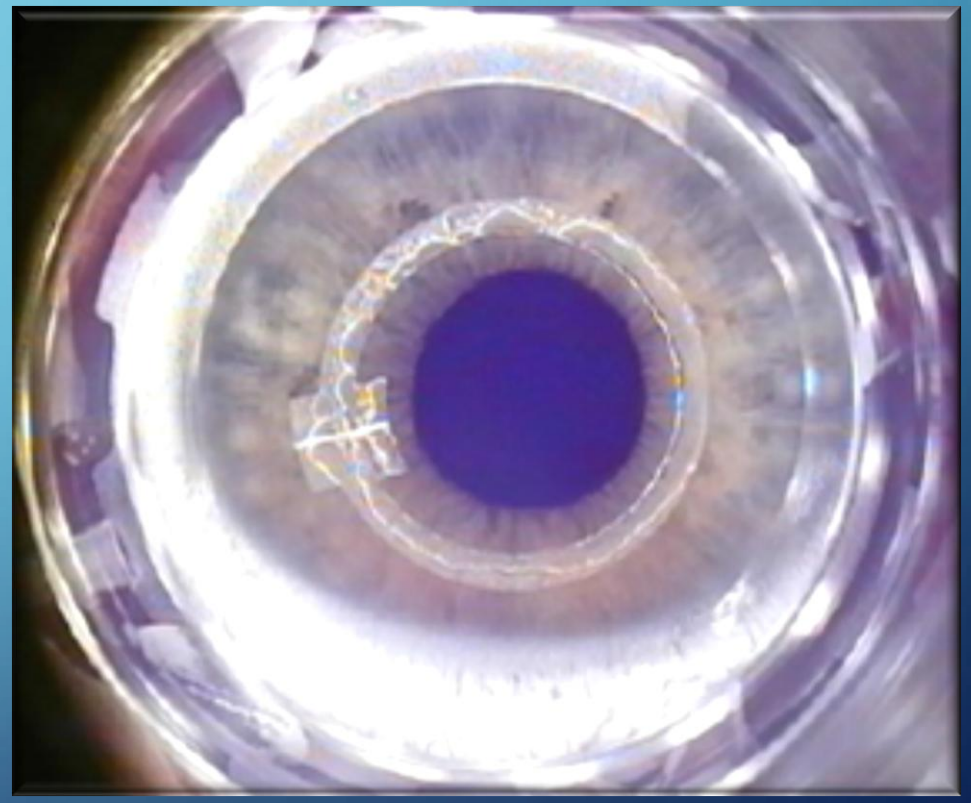

ИТНРАСТРОМАЛЬНЫЙ КРОССЛИНКИНГ

- Для стабилизации прогрессирования кератоконуса и предупреждения ухудшения рефракции
- Фемтолазером формируется роговичный карман диаметром 9,0 мм на глубине около 300 мкм с центезом на 12 ч шириной 4,8 мм.
- Пространтсво в слоях роговицы заполняется декстралинком 0,1% или рибофлавином. Через 10 минут после имбибирования стромы раствором декстралинка проводится кросслинкинг роговичного коллагена по Дрезденскому протоколу (3 mW/cm2 30 минут).

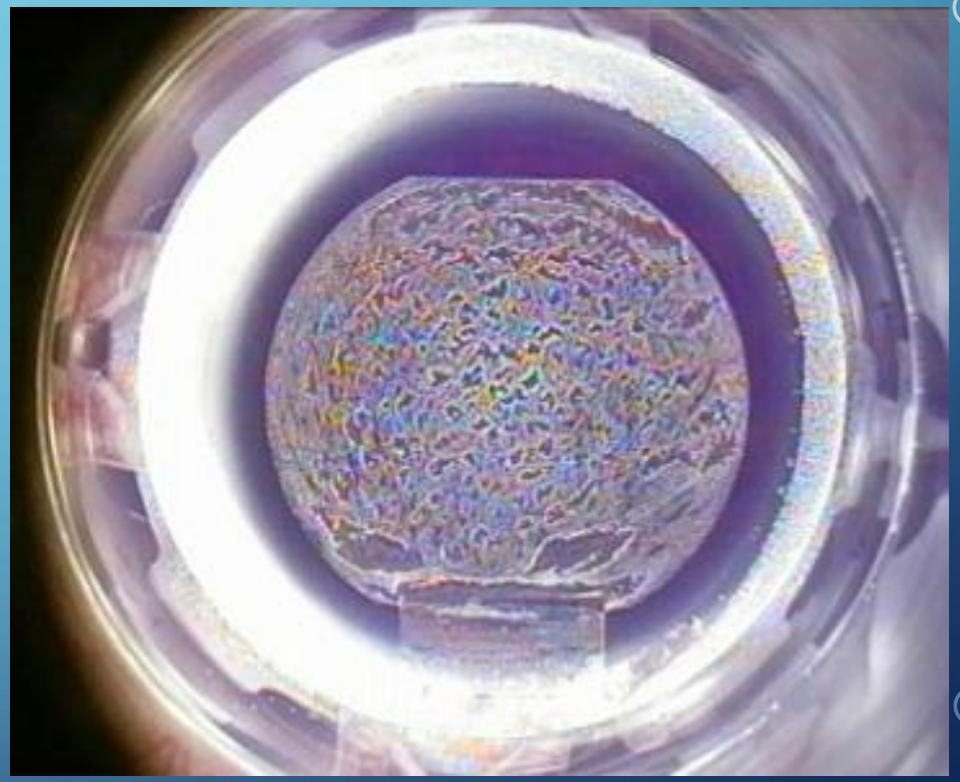

ПЕРЕДНЯЯ ПОСЛОЙНОЙ ГЛУБОКАЯ ПЕРЕСАДКА РОГОВИЦЫ

- Высокие иррегулярности роговицы на глазах с неравномерно критично истонченной роговицей и высокой плотностью эндотелиальных клеток, не поддающиеся другим методам лечения
- Роговичный диск донора и реципиента формируется фемтолазером. Десцеметова мембрана отделяется по технологии «Big bubble».

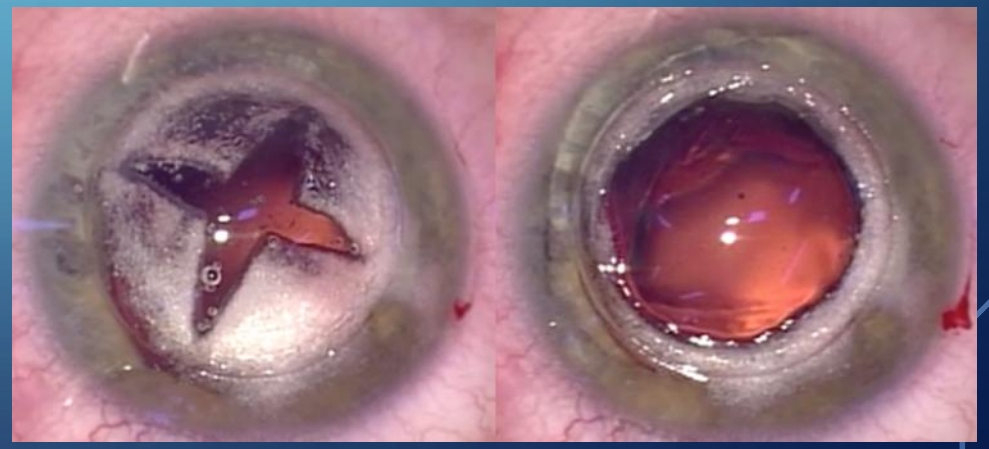

DALK

- Фиксируется донорский материал на десцеметовой мембране реципиента 12 узловыми и одним непрерывным швом.
- Дальнейшая тактика послеоперационного улучшения качества зрения пациента после полного рубцевания роговичной раны не ранее чем через 1 год - выравнивание роговицы методом топографически персонализированной ФРК (topoguided PRK).

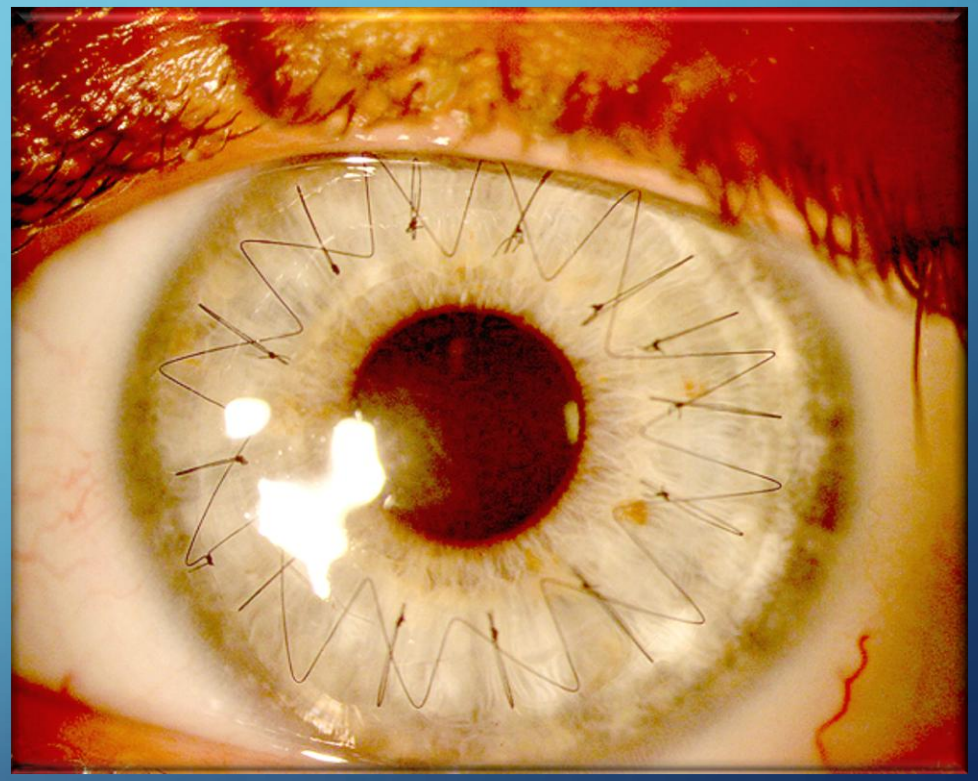

РЕЗУЛЬТАТЫ

- Прооперировано более 650 глаз методом Custom-Q с учетом асферичности, смещению по апексу роговицы и циклоторсии.
- Послеоперационная рефракция через две недели составила сфера +/- 0,25 - +/-0.5 Д цилиндр +/-0,25 - +/-0,75 Д.
- Острота зрения соответствует максимально коррегируемой до операции и превышает на 1 или 2 строки.
- Абляционный профиль на послеоперационной кератотопограмме расположен по апексу роговицы, что соответствует оптической оси зрения и смещен относительно центра зрачка.

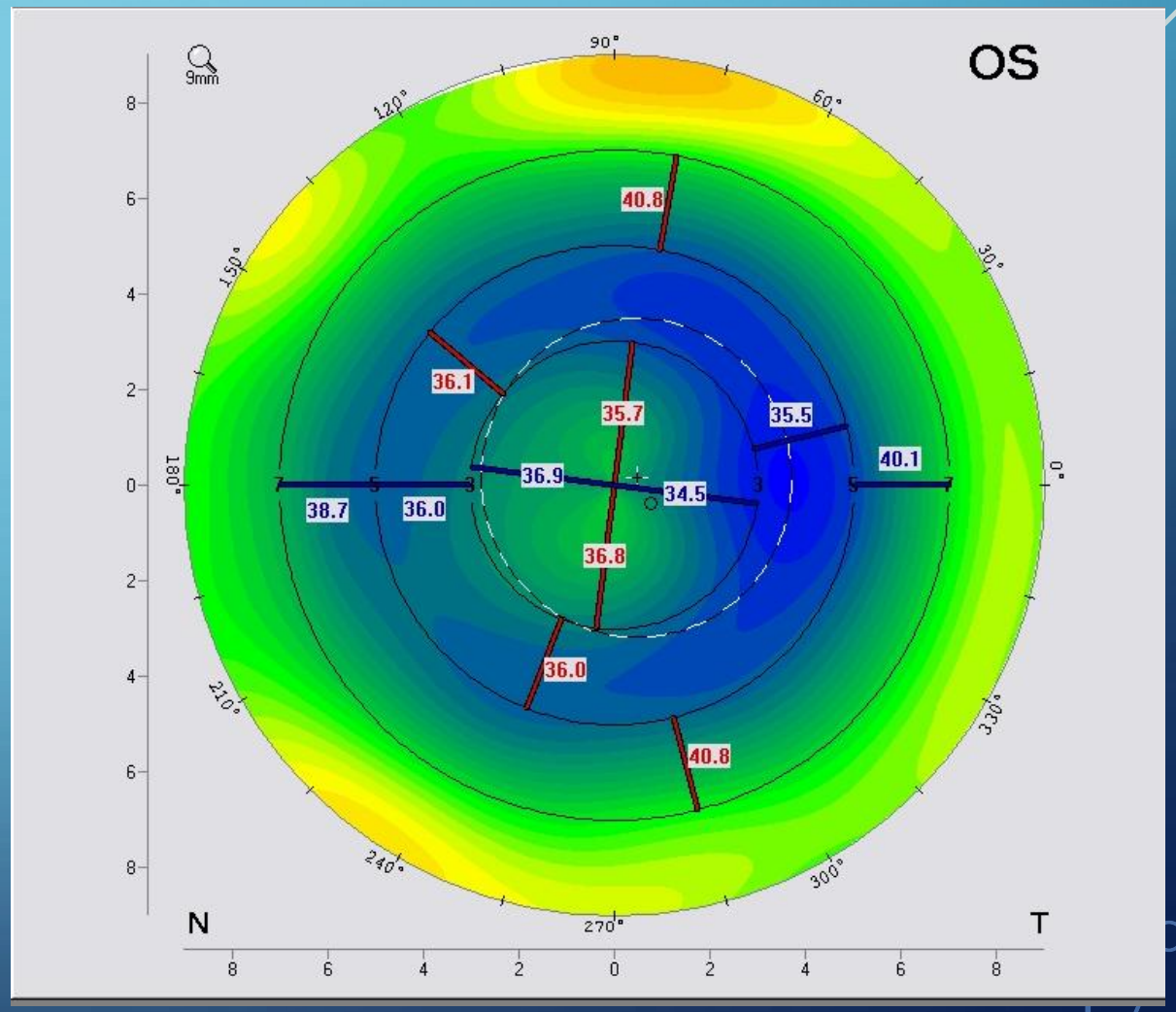

КЛИНИЧЕСКИЙ СЛУЧАЙ 1

- Пациент с диагнозом: смешанный астигматизм ОИ.
- VIS OD 0,3 sph +1,5 cyl - 4,0 ax 9˚ = 1,0
- Планируемая коррекция с пересчетом по номограмме:
- Sph -2,5 cyl +3.2 ax 99˚
- Фемто-ЛАСИК с учетом асферичности, смещение по апексу на 75%, циклоторсии
- 2 недели после фемто-ЛАСИК:
- VIS OD = 1,0
- рефракция sph +0,5 cyl -0.5 ax 116

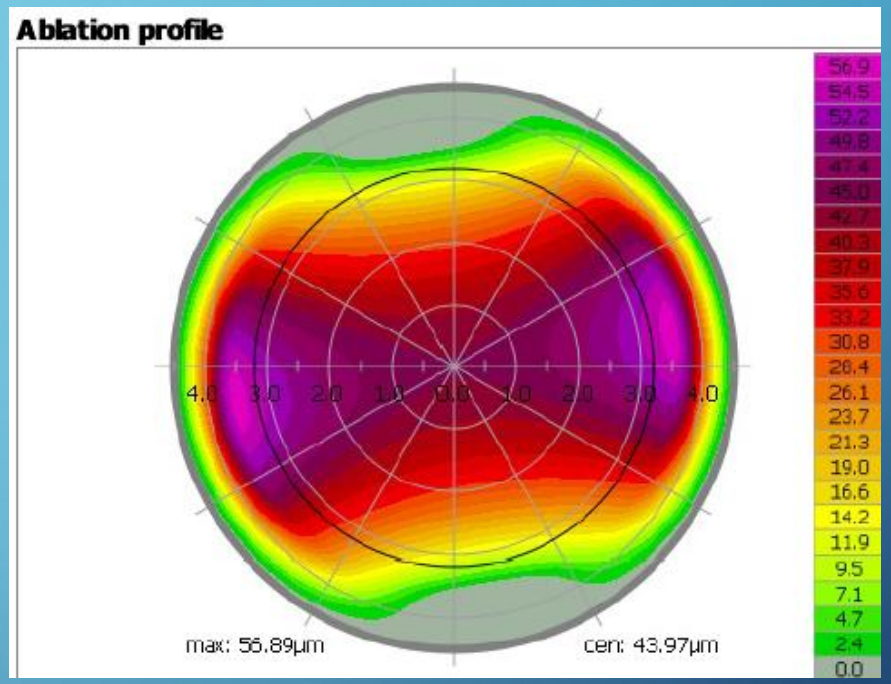

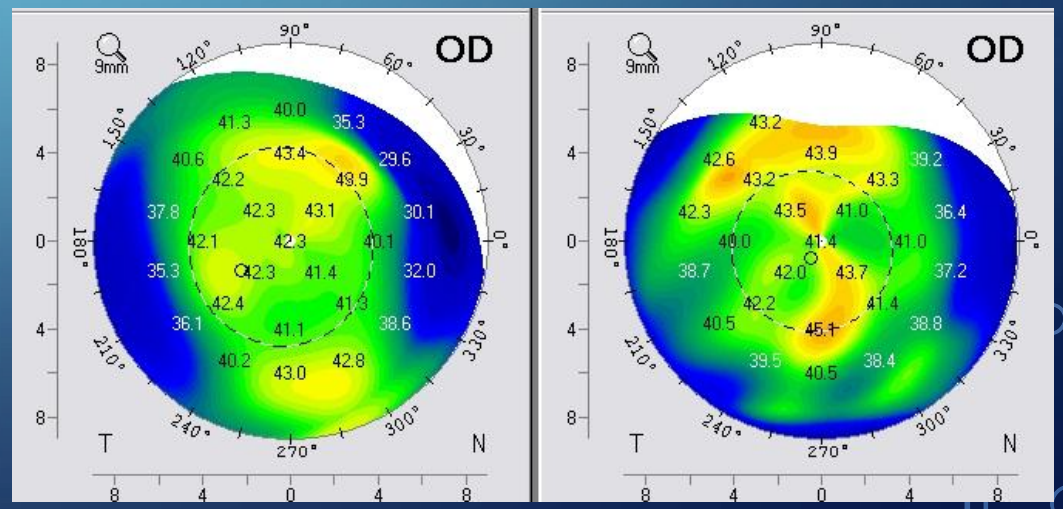

КЛИНИЧЕСКИЙ СЛУЧАЙ 2

- Пациентка, 58 лет. ОИ состояние после радиальной кератотомии.
- VIS OS 0,3 sph +2.25 cyl -3,0 ax 8 = 0,7
- 2 недели после коррекции методом топографически персонализированного (topoguided) фемто-ЛАСИК:
- VIS OS 0,9 sph -1,25 cyl -1,0 ax 61

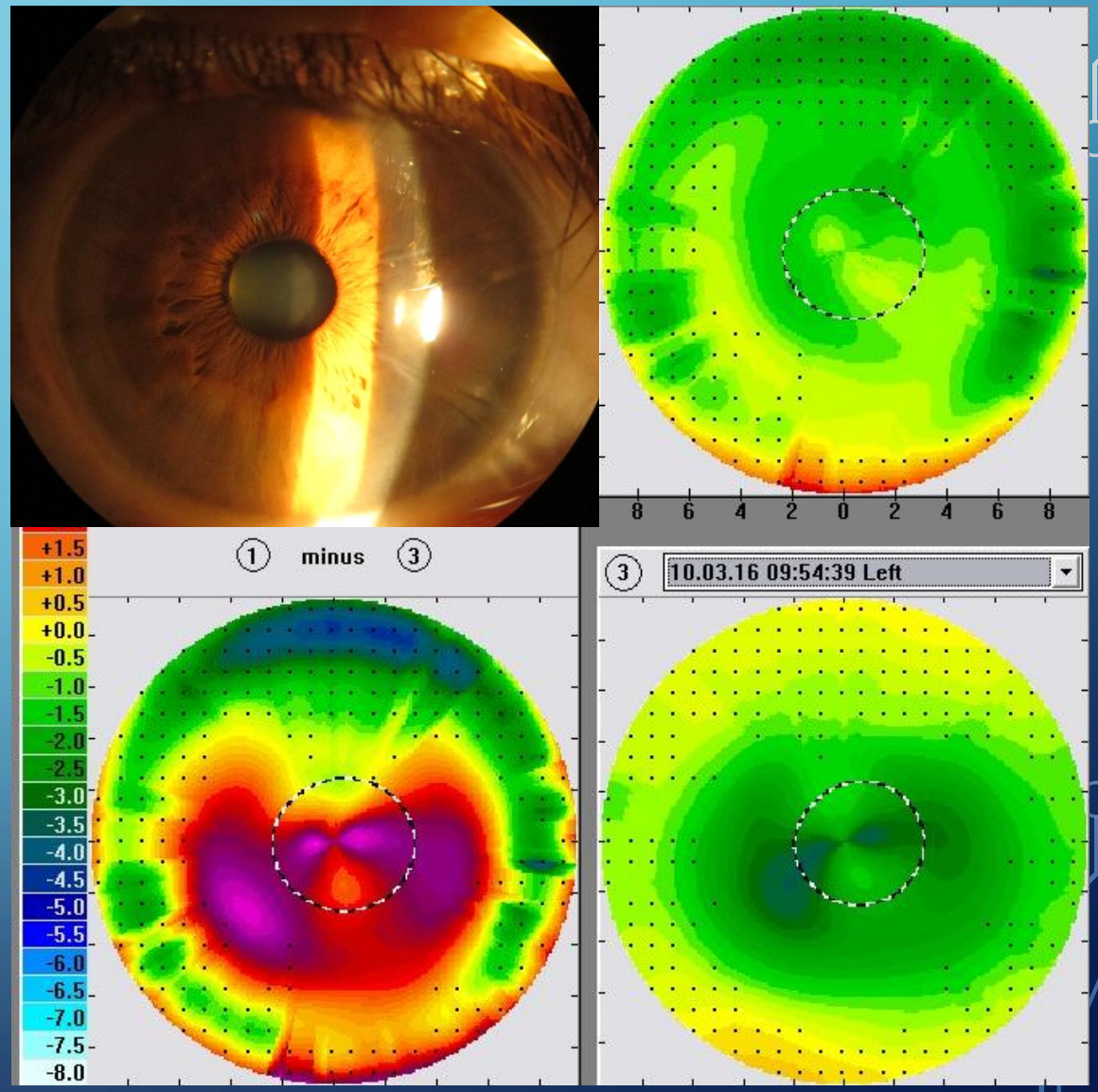

КЛИНИЧЕСКИЙ СЛУЧАЙ 3

- Выравнивание роговицы на глазу после удаления птеригиума.
- Предоперационная рефракция:
- VIS OD 0,2 sph +3,25 D cyl -4,0 B ax 162 = 0,4
- помутнение роговицы на 9 ч.
- Проведена топографически персонализированная ФРК (topoguided PRK).
- Через 3 месяца после коррекции
- VIS OD 1,0 sph -0,75 cyl -0,75 ax 9

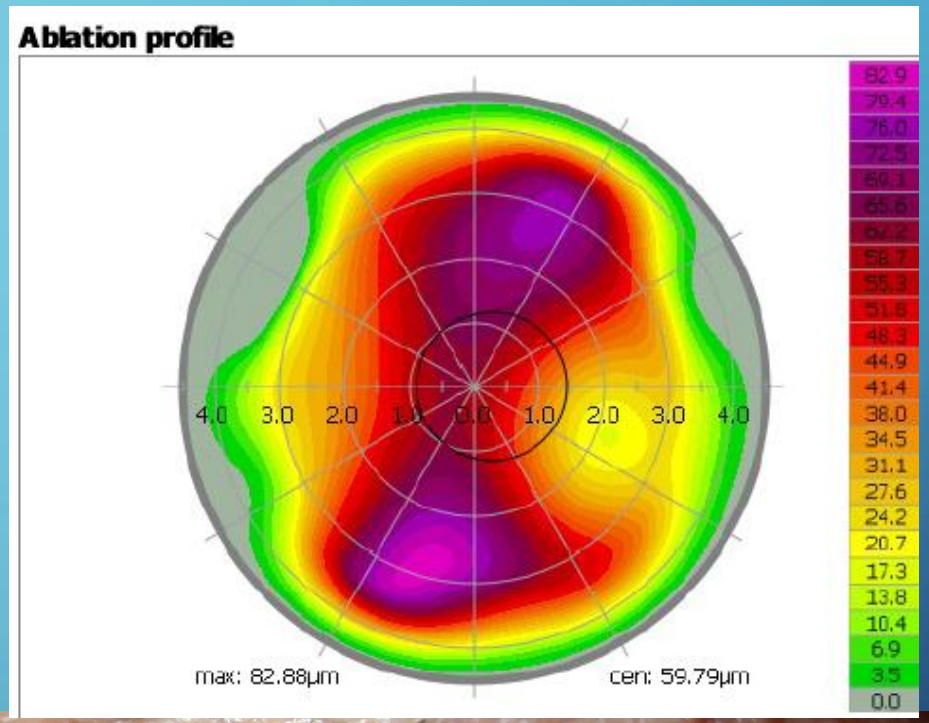

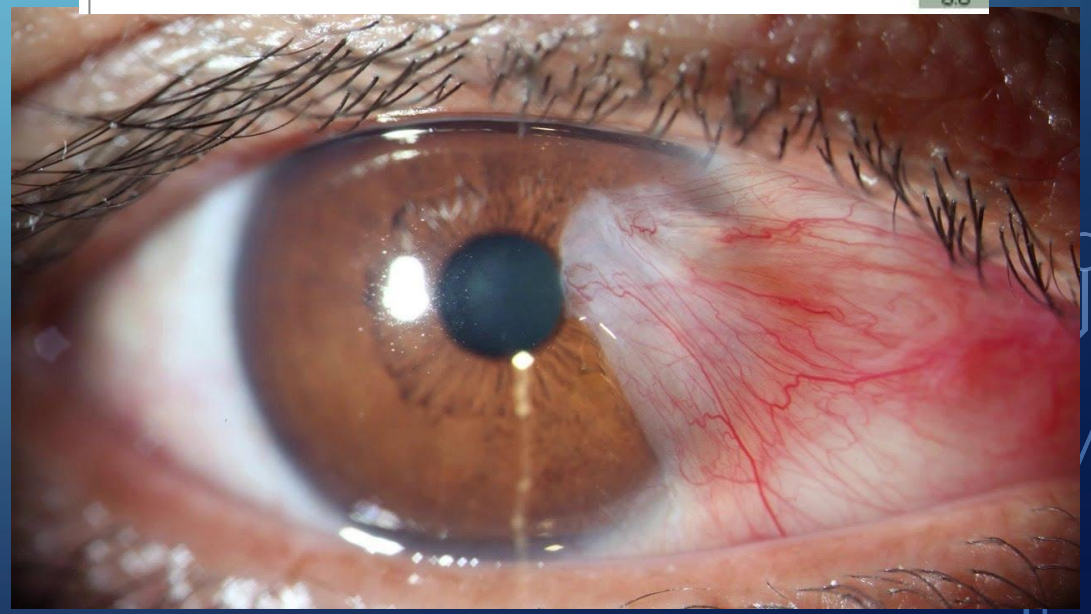

КЕРАТОКОНУС

- Результаты имплантации роговичных сегментов - это стабилизации кератоконуса, улучшение остроты зрения в лучших случаях до 0,8-0,9.
- Возможность докоррекции остаточной аметропии путем **топографически персонализированной ФРК (topogiuded PRK**) комбинированной с кросслинкинг.

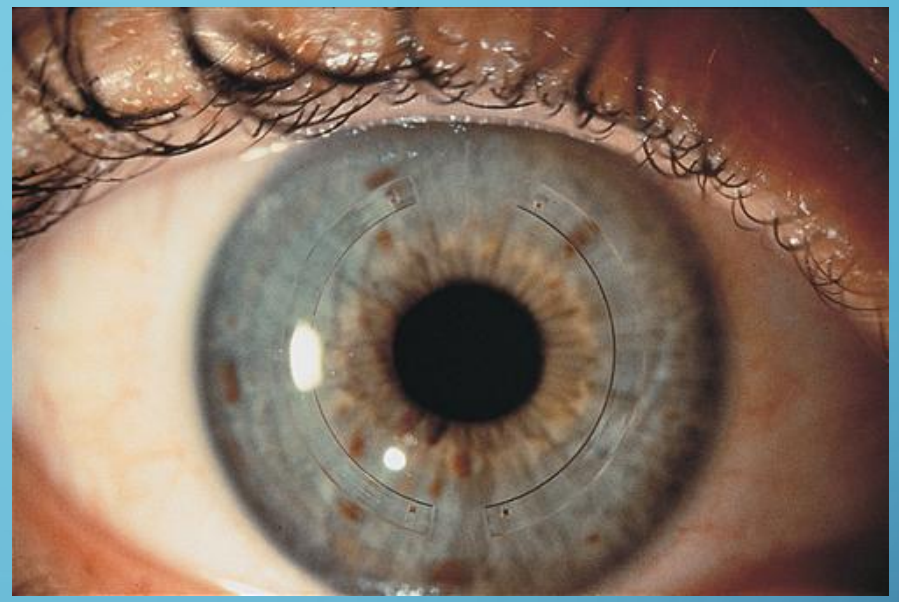

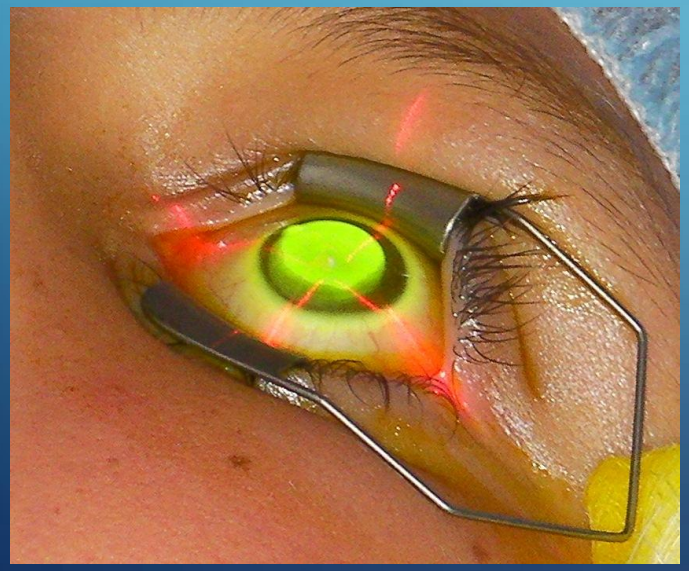

Интрастромальный кросслинкинг сохраняет достаточно высокую отстроту зрения и предупреждает прогрессирование заболевания на ранних 1-2 стадиях кератоконуса.

ПЕРЕДНЯЯ ГЛУБОКАЯ ПОСЛОЙНАЯ ПЕРЕСАДКА РОГОВИЦЫ

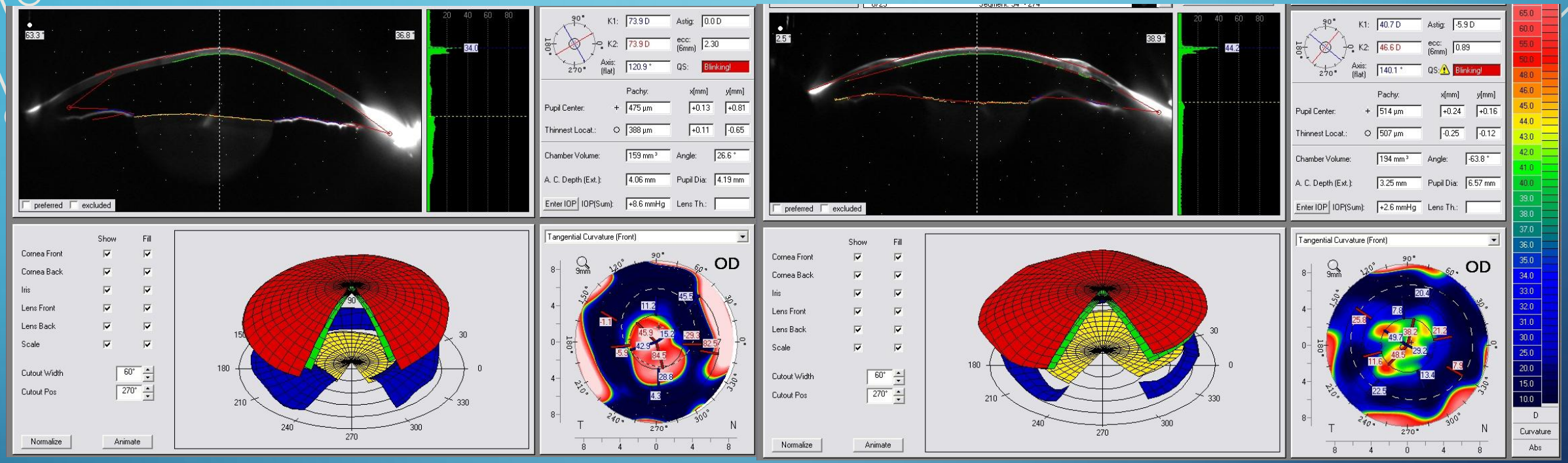

- обеспечивает приживаемость донорского материала в короткие сроки.
- Пациент 21 год, 2 недели после операции

VIS с диафрагмой = 0,8

Рефракция sph +2,0 D cyl -2,5 D

Послеоперационная кератотопограма относительно регулярна в центральной оптической части.

Рекомендовано наблюдение в динамике и через 1-1,5 года топографически персонализированная ФРК (**topoguided PRK**) для выравнивания поверхности роговицы и улучшения качества зрения пациента.

ВЫВОДЫ

- ФемтоЛАСИК с учетом индивидульных особенностей роговицы, таких как асферичность, смещение абляции по апексу роговицы и учет циклоторсии, позволяет получить прогнозируемые послеоперационные результаты: планируюмую рефракцию и максимально возможную остроту зрения пациента.
- Топографически (topoguided) персонализированная коррекция повышает остроту зрения на иррегулярных роговицах, где применение стандартного профиля лечения не представляется возможным.
- Применение фемтолазера для лечения высоких аметропий в результате кератоконуса и других заболеваний роговицы улучшает и сохраняет зрение наших пациентов!

БОЛЬШОЕ СПАСИБО ЗА ВНИМАНИЕ ☺